

## 症例審査について

※以下は概略です。詳細は申請書類を必ずご確認ください。

### ● 症例審査の要件

1. 1歯1症例とする。
2. 5例の症例報告書と所定のデンタルX線写真を提出する。
3. 5例のうち1例以上は大臼歯または乳臼歯症例を含むこと。
4. 5例のうち1例は外科的歯内療法、断髄、覆髄症例でもよい。

### ● 審査の目的と要点

診査→診断→処置→予後に整合性がとれているか否かを判定する。

1. 各種診査からの確に臨床的診断名が導き出されているか。
2. 臨床診断に基づいた適切な処置がなされているか。
3. 良好な治癒経過が認められるか。

### ● 審査用症例の選び方

1. 一般的な症例を選ぶ。
2. 特に珍しい症例や難症例は求められていない。
3. 患歯、隣在歯ともに、歯周、補綴処置が的確に行なわれていること。







### ● 症例報告書記入上の注意点

申請書類の中に添付されている「専門医申請に添付する症例報告書の記入について」を参照し、定められた略号を用いてもよい。

### ● X線写真撮影上の注意点

1. 術前、術中、根管充填直後、予後3ヶ月以上、予後6ヶ月以上  
※但し、電氣的根管長測定器を使用した場合には、術中X線写真は省略してもよい。
2. ラバーダム防湿が全症例になされていることを証明するX線写真(クランプを写し込んだもの)または口腔内写真が必要。  
※口腔内写真は根管拡大終了時で、仮封前の根管口を明示した等倍に近い写真とする。
3. 患歯および根尖歯周組織がフィルム中央に写っていること。
4. 術前～予後のX線写真の濃度が一定であること。
5. 良好な予後が判定できるX線写真であること。
6. デジタルX線写真をプリントし、提出する場合は申請書類の要領を必ずご確認ください。




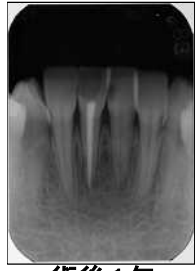

参考症例 71 不可逆性菌髄炎

		
術前	術中・ファイル試適	根管充填直後
		
経過観察(3か月)	経過観察(6か月)	

**こちらは症例の参考です。提出方法は申請書類を必ずご確認ください。**

ラバーダム防湿の証明としての口腔内写真は、根管拡大終了時で、仮封前の根管口を明示した等倍に近い写真とする。

参考症例 72 慢性根尖性菌周炎

		
術前	術中	根充直後
		
術後1年	術後2年4ヶ月	

**こちらは症例の参考です。提出方法は申請書類を必ずご確認ください。**